

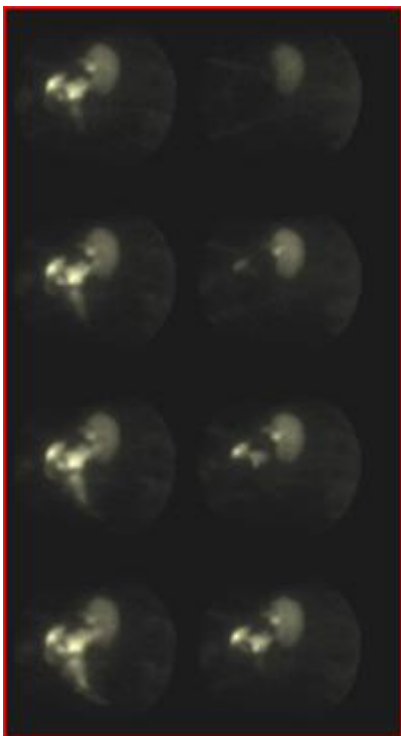
## Trasplantado renal

Paciente de 46 años trasplantado renal de hace 5 días.

Presenta fiebre, dolor abdominal y empeoramiento funcional del injerto renal (aumento discreto de creatinina).

Se le practica renograma con MAG-3.

Paciente de 46 años trasplantado renal de hace 5 días. Presenta fiebre, dolor abdominal y empeoramiento funcional del injerto renal (aumento discreto de creatinina). Se le practica renograma con MAG-3.



**El estudio gammagráfico secuencial sugiere:**

- 1) Dinámica secreto-excretora normal.
- 2) Dinámica secretora normal y ectasia piélica marcada
- 3) Fuga urinaria
- 4) Rechazo agudo

**Respuesta correcta:**

- 3) Fuga urinaria