

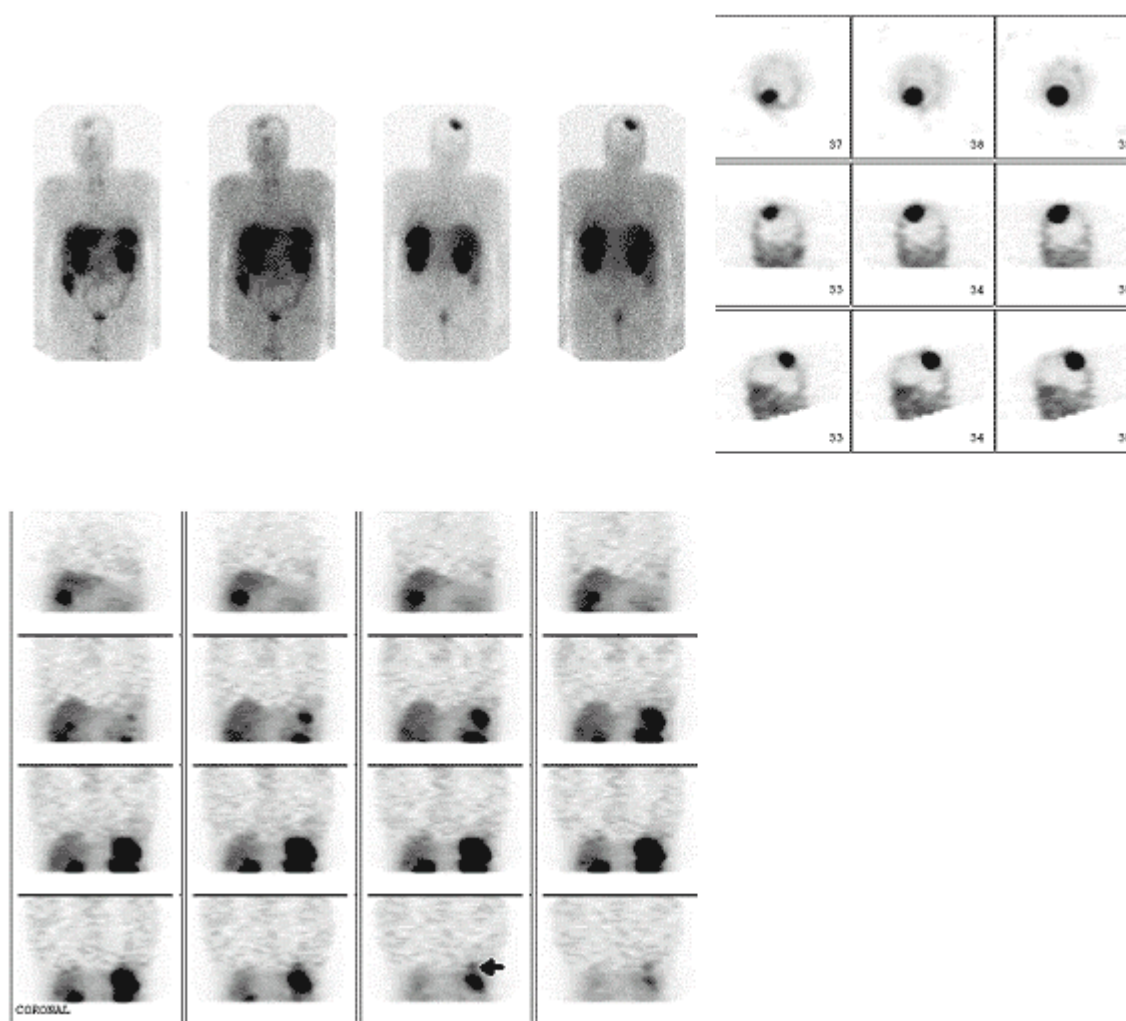
Meningioma

Hallazgo casual de un meningioma en una exploración con pentetreótido-111In.

Navarro P, Sancho C, Baringo T, de la Cueva L, Navarro AL, Ascaso A.
Servicio de Medicina Nuclear. Hospital Universitario Miguel Servet. Zaragoza.

Se realizó rastreo corporal y tomografías de cabeza y tórax con pentetreótido-111In (185MBq).

Figura 1: Rastreo corporal, SPECT de cabeza y tórax con pentetreótido-111In a las 24 horas postinyección (recidiva paraganglioma, flecha).



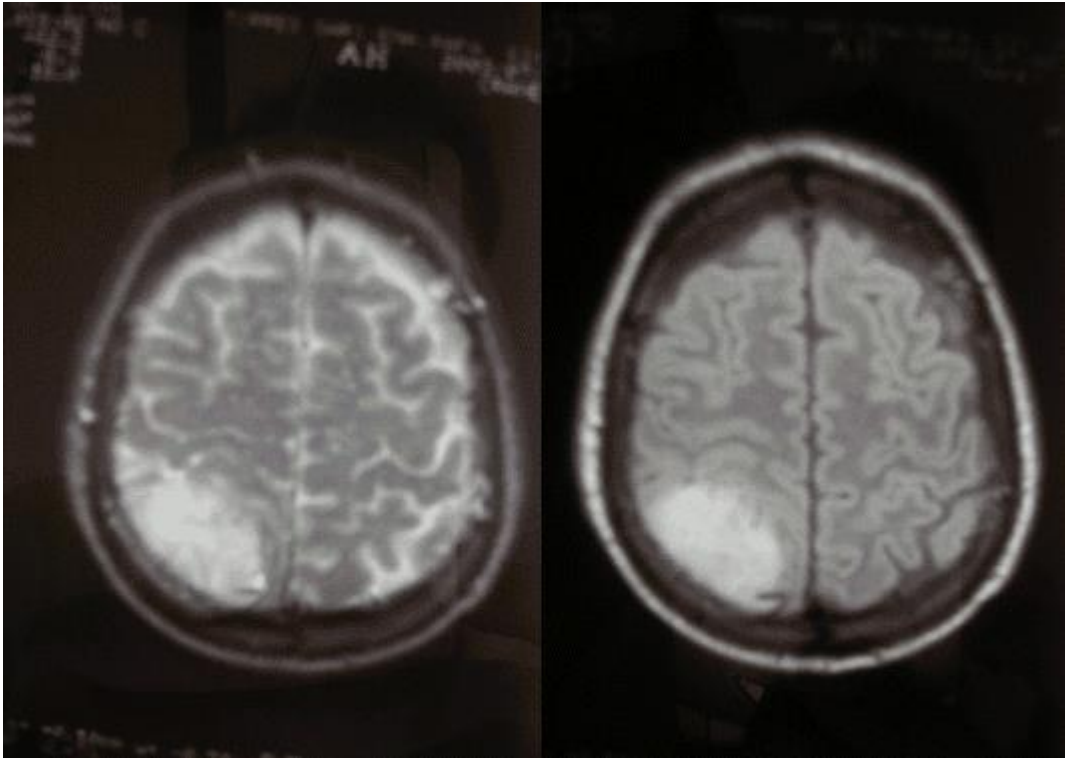
Se observó acúmulo del radiotrazador en base pulmonar izquierda compatible con recidiva de su paraganglioma, así como notable hipercaptación en región parietal derecha.

Después de aparecer el comentario tener la opción de siguiente.

Ante la sospecha gammagráfica de meningioma se realiza RMN detectándose una masa en la misma localización, de amplia base de implantación sobre

meninge de 5x3cm y realce homogéneo con el contraste muy sugestivo de meningioma.

Figura 2: RMN: Cortes axiales en DP y T2 (2a). Cortes axiales T1 con contraste (2b).



Actualmente el paciente permanece asintomático por lo que se decide seguir controles periódicos por el Servicio de Neurocirugía.