

## **Actividad axilar en una linfogammagrafía**

Aparición de actividad axilar en una linfogammagrafía indirecta de miembros inferiores

### **Autores:**

- \* Enrique Laborda Andrés
- \* María del Pilar Santesteban Sainz de Vicuña
- \* Enrique Samaniego Arrillaga

Instituto Oncológico

\* SAN SEBASTIÁN

### **CASO CLÍNICO**

Paciente mujer de 33 años de edad que acude por linfedema primario de miembro inferior izquierdo.

En la linfogammagrafía se observa tránsito derecho con aparición de vías y paquetes linfáticos, incluyendo poplíteos. En el lado izquierdo, vías linfáticas que acaban de modo difuso por la cara interna de muslo. Se detecta captación en tórax, a la altura de vértice axilar izquierdo. Unos meses después se practica vaciamiento quirúrgico de la laguna linfática y comunicación de los sistemas superficial y profundo.

Diez meses después vuelve a revisión, observándose actividad difusa en pantorrilla izquierda y desaparición de la laguna linfática de muslo. El resto de la exploración gammagrafía es similar a la anterior.

A los tres años, nuevo control, con imágenes similares a las del previo, donde se puede apreciar una captación axilar superior izquierda, que sugiere algún tipo de derivación hacia ésta del sistema linfático del miembro inferior izquierdo.

FIGURA1

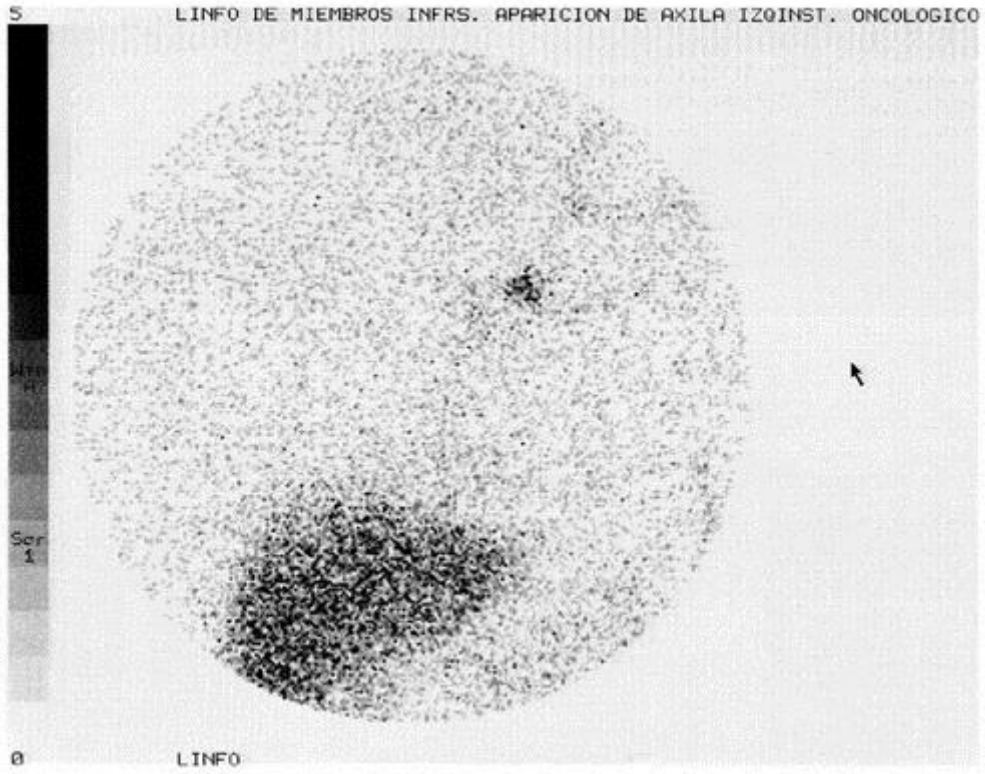


FIGURA2

